

# Asimetrías en desarrollo. Una búsqueda para el diagnóstico precoz del cáncer de mama

*Verónica Alejandra González,\*  
Yesenia Bermúdez Cano,\*  
Victoria Ardiles,\*\* Patricia  
Zevallos\**

## RESUMEN

### Introducción

El término “asimetría en desarrollo” fue propuesto por Leung y Sickles en el año 2007 e incluido en la quinta y actual edición del BI-RADS.

Se define como aquella asimetría focal (que ocupa menos de un cuadrante, visible en al menos dos proyecciones mamográficas diferentes, de bordes cóncavos y que presenta grasa interpuesta) de nueva aparición, que ha aumentado de tamaño o que se ha acentuado en relación con mamografías previas.

### Objetivos

1. Determinar, en nuestra población, la prevalencia de cáncer de mama en pacientes con diagnóstico mamográfico de asimetría en desarrollo.
2. Describir los hallazgos en las incidencias adicionales de la mamografía, su correlación ultrasónica y los resultados histológicos más frecuentes.

### Material y método

Estudio descriptivo retrospectivo sobre una cohorte de 35.524 pacientes mayores de 40 años que se realizaron mamografía de control en el Hospital Italiano de Buenos Aires entre abril de 2015 y abril de 2016. Se revisaron las mamografías de aquellas pacientes con diagnóstico de asimetría en

\* Servicio de Diagnóstico por Imágenes, Sector de Imagenología Mamaria, Hospital Italiano de Buenos Aires, Argentina.

\*\* Departamento de Investigación, Área de Investigación no Esponsorada, Hospital Italiano de Buenos Aires, Argentina.

Correo electrónico de contacto:  
veronica.gonzalez@hospitalitaliano.org.ar

desarrollo, asimetría focal, asimetría y densificación/es. Luego de la revisión de todas las mamografías, se seleccionaron aquellas que reunieron los criterios de asimetría en desarrollo.

## Resultados

A partir de una cohorte total de 35.524 mamografías realizadas en el período comprendido entre abril de 2015 y abril de 2016, se encontraron 1.880 pacientes con diagnóstico de asimetrías, 59 de las cuales fueron asimetrías en desarrollo (prevalencia 0,16%).

La mediana de edad fue de 69,5 (RIQ: 51-76). La prevalencia de cáncer en las biopsias fue del 68%. La presencia de antecedentes familiares de cáncer de mama y de tratamiento hormonal (ya sea por reemplazo o como tratamiento de fertilidad) no se asoció a la presencia de tumor en la biopsia (p 0,392 y 0,704 respectivamente).

El perfil molecular de estos tumores fue: Luminal B en 18 pacientes (54,5%); Luminal A en 12 (36,3%); Triple Negativo en 3 (9,2%).

En 33 pacientes se realizó el estudio del ganglio centinela, siendo positivo en 8 casos (24,2%), de los cuales 5 presentaban un Carcinoma Ductal Infiltrante en la anatomía patológica de la pieza.

## Conclusiones

Con un diagnóstico precoz a partir de la detección de las asimetrías en desarrollo, viendo que en su mayor frecuencia se asocian a Carcinomas Ductales Invasores y Lobulillares Invasores de tipo Luminal B, la paciente se beneficiaría de un manejo oportuno y, en consecuencia, de un tratamiento menos radical.

Se consolida, entonces, la importancia de detectar asimetrías en desarrollo al realizar los informes mamográficos: si bien es un hallazgo poco frecuente, representa un riesgo de malignidad.

Para el diagnóstico precoz del cáncer de mama, es de primordial importancia la comparación con estudios mamográficos previos, el complemento con incidencias adicionales y estudio ultrasónico y, de ser necesario, la realización de una biopsia, aun sin traducción ultrasónica de la asimetría en desarrollo detectada.

## Palabras clave

Asimetrías en desarrollo. Asimetría focal. Asimetrías. Cáncer de mama.

## SUMMARY

### Introduction

The term “developing asymmetry” was proposed by Leung and Sickles in 2007, and is now included in the fifth and current edition of the BI-RADS.

A developing asymmetry is defined as a focal asymmetry not present on prior mammograms or has increased in size or conspicuity compared with prior studies.

### Objectives

1. To determine the prevalence of breast cancer in our population with developing asymmetry.
2. To describe the findings on the additional incidences of mammography, its ultrasonic correlation and the most frequent histological results.

### Materials and method

A retrospective descriptive study of a cohort of 35,524 patients over 40 years of age who underwent a control mammogram at Italian Hospital in Buenos Aires between April 2015 and April 2016. Mammograms of those patients with a diagnosis of developing asymmetry, asymmetry focal, asymmetry and densification. After reviewing all mammograms, those that met the developing asymmetry were selected.

### Results

From a total cohort of 35,524 mammograms performed in the period from April 2015 to April 2016, 1,880 patients were diagnosed with asymmetries, 59 were developing asymmetry (prevalence 0.16%).

A mean age of 69.5 years (RIQ: 51-76). The prevalence of cancer in biopsies was 68%. The presence of a family history of breast cancer and hormone treatment (either by hormone replacement therapy or fertility treatment) was not associated with tumor presence at the biopsy ( $p$  0.392 and 0.704 respectively).

The molecular profile of these tumors was: Luminal B in 18 patients (54.5%); Luminal A in 12 (36.3%); Triple Negative in 3 (9.2%).

In 33 patients, sentinel node study was performed; 8 cases (24.2%) were positive, of which 5 had an Infiltrating Ductal Carcinoma in the pathological anatomy of the specimen.

## Conclusions

To perform an early diagnosis from the detection of developing asymmetry, seeing that they are most frequently associated with Invasive Duct Carcinomas and Invasive Luminal B-type lobules, the patient would benefit from timely management and, consequently, less treatment radical.

The importance of detecting developing asymmetry in mammographic reports is confirmed, and although this is an uncommon finding, breast cancer risk in a developing asymmetry is sufficient to recommend biopsy even in the absence of a sonographic correlate.

## Key words

Developing asymmetry. Focal asymmetry. Asymmetry. Breast cáncer.

## INTRODUCCIÓN

Las mamas generalmente son estructuras simétricas con similar densidad y regular distribución del tejido glandular y adiposo; sin embargo, el tejido mamario asimétrico se observa con relativa frecuencia: aproximadamente en el 3% de las mamografías de *screening*.<sup>1,2</sup>

El término “asimetría” se refiere a sectores de tejido glandular denso unilateral de bordes cóncavos e interposición de tejido glandular.

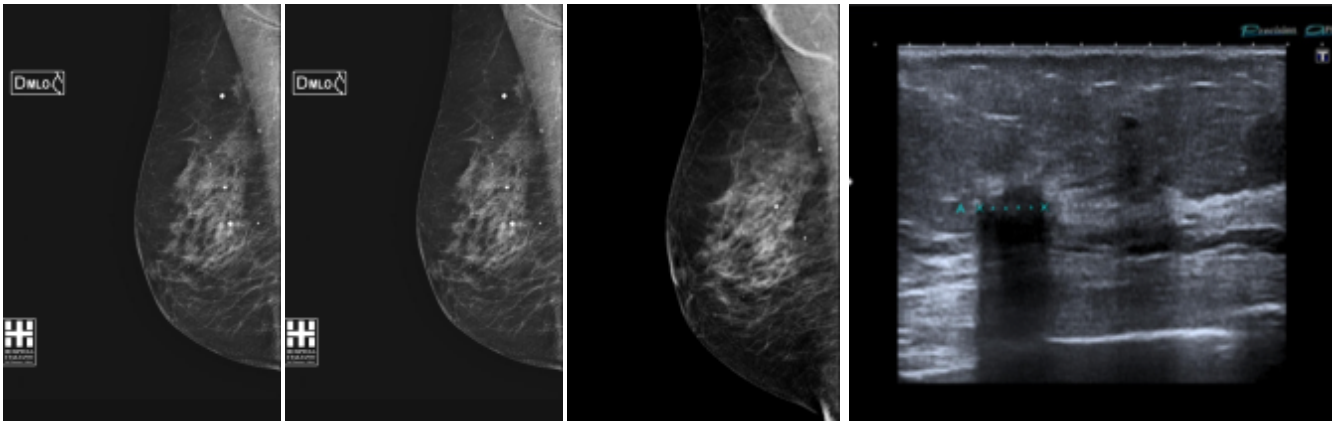
La asimetría es un hallazgo común en la mamografía y puede ser secundario a mayor cantidad de tejido fibroglandular, pérdida de tejido glandular por cirugía, aumento de la densidad por cirugía o por radioterapia, causas postinflamatorias, superposición de parénquima o una lesión verdadera ya sea benigna o maligna.<sup>1,2</sup>

Se describen cuatro tipos de asimetrías:

- Asimetría: visualizada en una sola incidencia, ocupa menos de un cuadrante.
- Asimetría global: visualizada en ambas incidencias, ocupa gran parte de la mama, al menos un cuadrante.
- Asimetría focal: visualizada en ambas incidencias. ocupa menos de un cuadrante.
- Asimetría en desarrollo.<sup>2</sup>

El término “asimetría en desarrollo” fue propuesto por Leung y Sickles en el año 2007<sup>2</sup> e incluido en la quinta y actual edición del BI-RADS. Se defi-

**Figura 1.** Paciente mujer de 71 años, asimetría en desarrollo en mama derecha. Estudio comparativo de mamografías, incidencias MLO: (a) año 2013; (b) año 2014; (c) año 2015; (d) Imagen US: Nódulo de márgenes indefinidos. Biopsia Core guía US: Carcinoma Tubular



(a) año 2013;

(b) año 2014;

(c) año 2015;

(d) Imagen US: Nódulo de márgenes indefinidos.

Biopsia Core guía us: Carcinoma Tubular

ne como aquella asimetría focal de nueva aparición que ha aumentado de tamaño o que se ha acentuado en relación con mamografías previas,<sup>1</sup> siendo necesario contar con mamografías anteriores de al menos dos años previos.<sup>4</sup> (Figura 1)

Una asimetría focal es una asimetría que ocupa menos de un cuadrante, visible en al menos dos proyecciones mamográficas diferentes, de bordes cóncavos y que presenta grasa interpuesta.<sup>5</sup> Las asimetrías en desarrollo se encuentran en el 0,11% de las mamografías diagnósticas y en el 0,16% de las mamografías de *screening*.<sup>1, 2, 3</sup>

Si bien una asimetría en desarrollo puede ser un hallazgo benigno, también puede representar una forma de manifestación temprana del cáncer de mama invasivo.<sup>9</sup>

La detección del cáncer de mama invasor en forma precoz es importante ya que la supervivencia es mayor cuando más pequeño es.<sup>9</sup>

Según el BI-RADS, una imagen con más del 2% de riesgo de malignidad se categoriza como BI-RADS 4, recomendando la biopsia.<sup>1</sup> El riesgo de malignidad asociado a las asimetrías en desarrollo está por encima del 2%; por lo tanto, las asimetrías en desarrollo deben ser biopsiadas en todos los casos.<sup>1, 2, 7</sup>

Algunos estudios reportaron que la probabilidad de un cáncer subyacente cuando una asimetría en desarrollo se identifica en mamografías de *screening* llega al 13%, y en mamografías diagnósticas al 27%.<sup>2, 5, 6</sup>

Dado que este nuevo tipo de asimetría es de incorporación reciente, la evidencia disponible es escasa y en una población diferente a la nuestra.

## OBJETIVOS

El objetivo de este trabajo es determinar, en nuestra población, la prevalencia de cáncer de mama en pacientes con diagnóstico mamográfico de asimetría en desarrollo y describir los hallazgos en las incidencias adicionales de la mamografía, su correlación ultrasónica y los resultados histológicos más frecuentes.

## MATERIAL Y MÉTODO

Presentamos un estudio descriptivo retrospectivo sobre una cohorte de 35.524 pacientes mayores de 40 años que se realizaron mamografía de control en el Hospital Italiano de Buenos Aires entre abril de 2015 y abril de 2016. Se revisaron las mamografías de aquellas pacientes con diagnóstico de asimetría en desarrollo, asimetría focal, asimetría y densificación/es. Luego de la revisión de todas las mamografías, se seleccionaron aquellas que reunieron los criterios de asimetría en desarrollo.

El algoritmo de evaluación de las asimetrías en desarrollo incluye la realización de ecografía mamaria y/o incidencias adicionales. Ante la persistencia del diagnóstico de asimetría en desarrollo, se realiza biopsia guiada por ecografía o mamografía.

Se registraron variables demográficas de las pacientes, antecedentes de tratamiento hormonal, síntomas, resultados de los estudios complementarios (ecografías, focalizaciones o magnificaciones) y de la anatomía patológica.

### Cálculo del tamaño muestral y análisis estadístico

Para el cálculo del tamaño muestral se consideró el objetivo primario, una prevalencia esperada del 0,16%, con una precisión del 5%, con un alfa del 5% y un poder del 20%. Se requiere un total de 50 pacientes.

Las variables continuas son expresadas en media y desvío estándar o mediana y rango intercuartilo según distribución observada. Las variables categóricas se expresan en frecuencia absoluta, porcentaje e IC 95%. La prevalencia se expresa en % con IC 95. El análisis estadístico se realizó con software STATA13.

### Consideraciones éticas

El presente trabajo fue aprobado por el Comité de Ética de Protocolos de Investigación del Hospital Italiano de Buenos Aires.

Por tratarse de un estudio observacional retrospectivo, no se solicitó consentimiento informado.

Los datos de las pacientes fueron tratados de acuerdo con la normativa y legislación vigentes.

## RESULTADOS

A partir de una cohorte total de 35.524 mamografías realizadas en el período comprendido entre abril de 2015 y abril de 2016, se encontraron 1.880 pacientes con diagnóstico de asimetrías, 59 de las cuales fueron asimetrías en desarrollo (prevalencia 0,16%).

De las asimetrías en desarrollo encontradas, 9 pacientes fueron descartadas ya que no continuaron con el seguimiento en el Hospital, quedando 50 pacientes como población de estudio.

La mediana de edad fue de 69,5 (RIQ: 51-76). En 5 (10%) pacientes se constataron antecedentes heredofamiliares de cáncer de mama y en 5 pacientes (10%) antecedentes de hormonoterapia, ya sea como reemplazo hormonal (n=3) o por tratamiento de fertilidad (n=2).

Nueve pacientes (18%) presentaron sintomatología asociada (nódulo palpable); el resto fue asintomático.

No se encontraron diferencias en cuanto a la lateralidad de la asimetría en desarrollo: en 26 casos (52%) se presentó en la mama izquierda, mientras que en los 24 restantes (48%) se observó en la mama derecha.

A 31 pacientes (62%) se les realizó incidencias adicionales, mientras que en el 38% restante no fueron necesarias ya que la ecografía sirvió para la categorización diagnóstica.

En las incidencias adicionales se encontró que persistió la asimetría en 22 pacientes (70%).

En las 9 pacientes restantes a las que se les efectuaron incidencias adicionales, se atenuó la asimetría en desarrollo y no tuvieron traducción ultrasónica (18%), resultando tejido superpuesto.

Por otro lado, las 3 pacientes que presentaron áreas de tejido microquístico fueron categorizadas con un BI-RADS 3, quedando bajo control de seguimiento.

En la Tabla I se describen los hallazgos ecográficos de las 19 pacientes que se realizaron solamente ecografía y de aquellas en las cuales persistió la asimetría en las incidencias adicionales.

**Tabla I. Hallazgos ecográficos**

Hallazgo	N	%
En pacientes con ECO solamente (n = 19)		
Área de tejido microquístico	3	15,7
Área heterogénea	2	10,5
Nódulo circunscripto	1	5,2
Nódulo de margen indefinido	3	15,7
Nódulo irregular	9	47,3
Nódulo microlobulado	1	5,2
<b>Luego de la persistencia de la asimetría en incidencias adicionales (n = 22)</b>		
Distorsión	3	13,6
Nódulo de margen indefinido	4	18,2
Nódulo espiculado	1	4,5
Nódulo irregular	9	40,9
Sin traducción ECO	5	22,72

Gráfico 1. Realización de biopsia

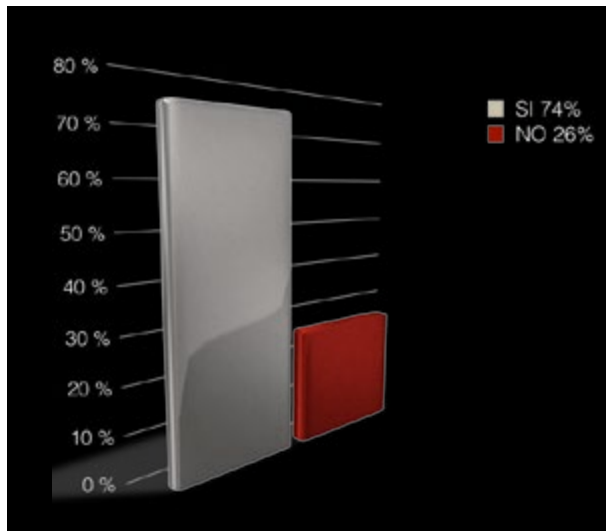


Gráfico 2. Tipo de biopsias

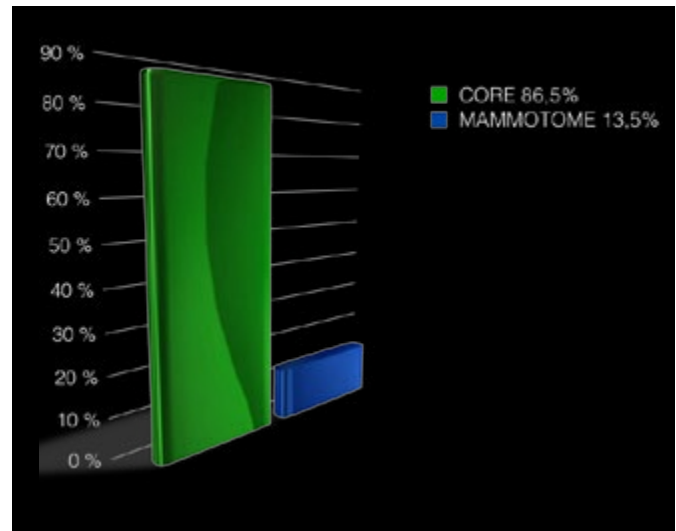


Tabla II. Hallazgos en punciones histológicas

Nº	Hallazgo
1	Fibrosis nodular estromal
1	Adenosis esclerosante
1	Parénquima con inflamación crónica (Qx = Adenomioepitelioma)
1	Lesión proliferativa con atipias (Qx = Carcinoma ductal infiltrante)
33	Carcinomas
10	Carcinoma lobulillar infiltrante
2	Carcinomas tubulares
1	Carcinoma intraductal de Alto Grado
17	Carcinomas ductales infiltrantes
2	Carcinomas (Qx = Ca papilar invasor / Ca infiltrante subtipo Apócrino)
1	Carcinoma fusocelular

Cinco pacientes (10%) presentaron persistencia de la asimetría en las incidencias adicionales y no tuvieron traducción ultrasónica de la asimetría en desarrollo; de todos modos, se les realizó la biopsia por sistema de vacío bajo guía estereotáxica (Mammotome). Todas tuvieron diagnóstico de carcinoma.

Al resto de las pacientes que presentaron persistencia en las incidencias adicionales y tuvieron ecografía sospechosa, se les realizó biopsia bajo control ultrasónico con Corebiopsy. (Gráficos 1 y 2)

En la Tabla II se detallan los resultados anatomopatológicos de las biopsias percutáneas.

La prevalencia de cáncer en las biopsias fue del 68%. La presencia de antecedentes familiares de cáncer de mama y de tratamiento hormonal (ya sea como reemplazo o como tratamiento de fertilidad) no se asoció a la presencia de tumor en la biopsia ( $p$  0,392 y 0,704 respectivamente). (Gráfico 3)

Todas las pacientes con biopsias positivas para malignidad fueron intervenidas quirúrgicamente. Una paciente en la cual la biopsia por Core biopsy reportó inflamación crónica fue igualmente operada ya que existía disociación anatómo-radiológica. En esta paciente el diagnóstico definitivo fue un adenomioepitelioma.

El diagnóstico anatomopatológico de las piezas quirúrgicas se detalla en la Tabla III.



Gráfico 3. Hallazgos

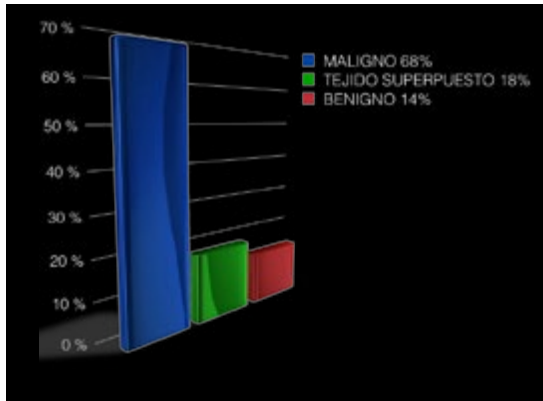


Gráfico 4. Perfil molecular

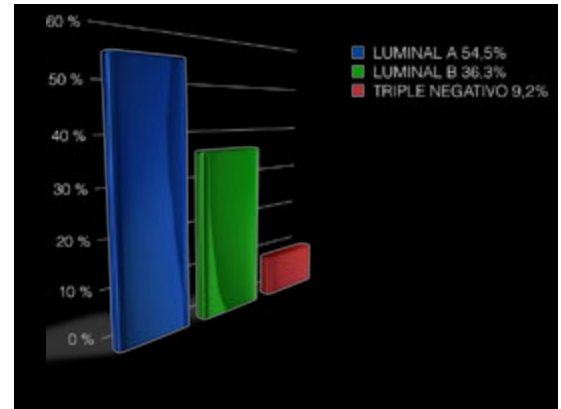
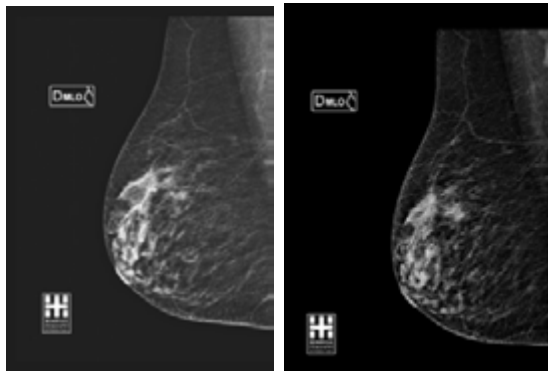
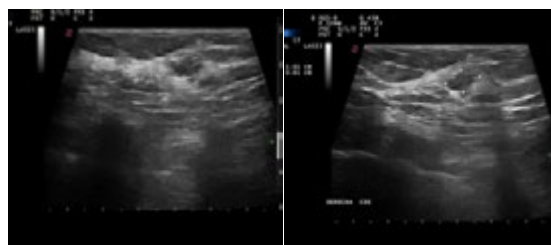


Figura 2. Paciente de 73 años de edad. Se observa una asimetría en desarrollo en la mama derecha. Biopsia Core por guía us: Carcinoma Ductal Infiltrante NST



(a) año 2014 incidencia MLO (b) año 2015 incidencia MLO



(c) la ecografía muestra un nódulo irregular de márgenes indefinidos.

Tabla III. Diagnóstico anatomopatológico de las piezas quirúrgicas

Diagnóstico	N	%
Adenomioepitelioma	1	2,86
Carcinoma con metaplasia de células Fusiformes	1	2,86
Carcinoma ductal infiltrante NST	18	51,43
Carcinoma ductolobulillar infiltrante	3	8,57
Carcinoma infiltrante subtipo apocrino	1	2,86
Carcinoma intraductal	1	2,86
Carcinoma lobulillar infiltrante	6	17,14
Carcinoma papilar invasor	1	2,86
Carcinoma tubular	2	5,7
Total	35	100

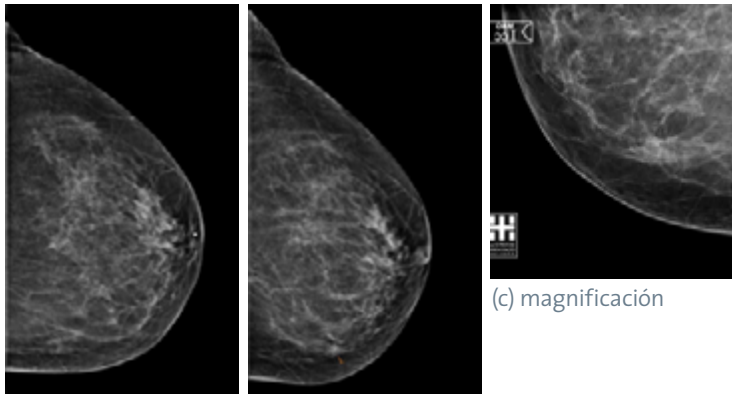
El perfil molecular de estos tumores fue: Luminal B en 18 pacientes (54,5%); Luminal A en 12 (36,3%); Triple Negativo en 3 (9,2%). (Gráfico 4)

El estudio del ganglio centinela se realizó en 33 pacientes; resultó positivo en 8 casos (24,2%), en los cuales la anatomía de la pieza quirúrgica arrojó los siguientes resultados: 1 Carcinoma Lobulillar Infiltrante, 1 Carcinoma Infiltrante Apocrino, 1 Ductolobulillar Infiltrante y 5 Carcinomas Ductales Infiltrantes. (Figura 2)

## DISCUSIÓN

En nuestra experiencia, en el total de 35.524 mamografías evaluadas (100%) hemos encontrado 59 asimetrías en desarrollo, es decir, una prevalencia de asimetrías de un 0,416%, la cual

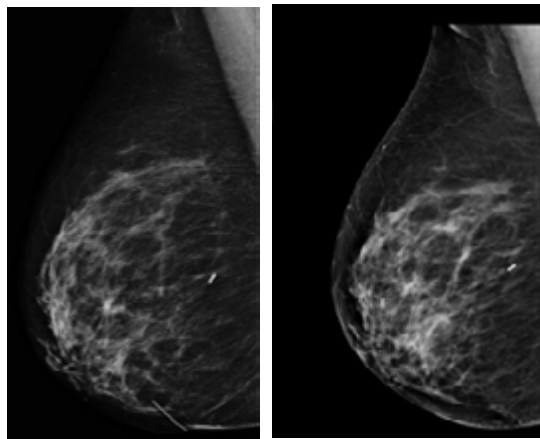
**Figura 3. Paciente de 63 años, asimetría en desarrollo asociada a microcalcificaciones. Sin traducción US. Biopsia por sistema de vacío con guía estereotáxica: Carcinoma Intraductal de alto grado**



(a) mamografía cc año 2014    b) mamografía cc año 2015

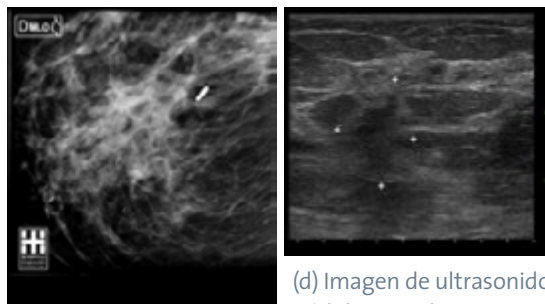
(c) magnificación

**Figura 4. Paciente mujer de 79 años, con asimetría en desarrollo en mama derecha. Mamografía: Biopsia Core con guía us: Carcinoma Lobulillar Infiltrante**



(a) MLO año 2014

(b) MLO año 2015



(c) magnificación: persiste

(d) Imagen de ultrasonido: nódulo irregular

es similar a la reportada por Sickles y colaboradores;<sup>2, 3</sup> estos autores describieron que es poco frecuente encontrar asimetrías en desarrollo: se observan en un porcentaje del 0,16% y del 0,11% en mamografías de *screening* y diagnósticas respectivamente. Sin embargo, la prevalencia de cáncer de mama que encontramos en nuestro estudio (68%) fue mayor a la informada por los mismos autores. Probablemente este hallazgo, muy superior a lo reportado, se deba al rango etario de nuestra población, dado que el cáncer de mama es más frecuente entre los 60 y 69 años, siendo el riesgo absoluto del 3,56%, o sea de 1 en 28.<sup>4</sup> Otra posible explicación de que nuestra prevalencia sea superior puede ser el hecho de que nuestro hospital es un lugar de derivación nacional, con permanentes interconsultas de reevaluación.

Sickles y colaboradores describieron<sup>3</sup> que solo en un 25% las asimetrías en desarrollo se encontraron relacionadas con antecedente heredo-familiar de cáncer de mama, y en un 67,8% en mujeres postmenopáusicas. En nuestro estudio no encontramos asociación de cáncer y antecedentes heredofamiliares o de reemplazo hormonal en las pacientes con asimetría en desarrollo. Sin embargo, debido al pequeño número de pacientes con este tipo de antecedentes no podemos sacar conclusiones definitivas al respecto.

Por otro lado, Shetty y Watson<sup>3</sup> describen en sus trabajos que dos (28,6%) de siete asimetrías de etiología maligna no presentaron correlato ultrasónico, siendo una de ellas una asimetría en desarrollo no palpable. Esta frecuencia es suficientemente alta como para justificar una biopsia a pesar de la ausencia de hallazgo ultrasónico correlacionable con la asimetría en desarrollo. Si bien el valor predictivo negativo de la ecografía es alto, la ausencia de traducción ultrasónica no descarta la biopsia si la asimetría encontrada es en desarrollo.<sup>10</sup>

En nuestro trabajo, fueron 5 las pacientes con persistencia de la asimetría en desarrollo en las incidencias adicionales y que no tuvieron traducción ultrasónica; se les realizó biopsia por sistema de vacío bajo guía estereotáxica (Mammotome), siendo todas carcinomas. (Figuras 3 y 4)

Las pacientes que presentaron áreas de tejido microquístico fueron categorizadas con un BI-RADS 3, quedando bajo control de seguimiento. Este tipo de lesiones tiene un VPP menor al 2%.<sup>1, 4, 10</sup>

Los hallazgos –tanto benignos como malignos– encontrados tras evaluar las asimetrías en desarrollo no mostraron diferencias significativas en comparación con lo reportado hasta el momento;<sup>3, 5, 7</sup> ellos fueron: fibrosis nodular estromal, adenosis esclerosante, cambios fibroquísticos, adenomioepiteliomas y carcinomas.

La evaluación del perfil molecular es otra variable interesante que analizamos. Los más frecuentes fueron: el subtipo Luminal B en el 54% y el subtipo Luminal A en el 36,3%, mientras que los Triple Negativos fueron el 9,2%.

Los subtipos Luminales son de buen pronóstico; sin embargo, el Luminal A tiene mejor pronóstico que el Luminal B. Esto implica variación en la respuesta al tratamiento.<sup>11</sup>

La clasificación molecular es un factor predictivo de gran importancia y permite un tratamiento selectivo y preciso.<sup>11</sup>

Revisamos, además, los resultados del estudio del ganglio centinela en las pacientes intervenidas quirúrgicamente: de 33 pacientes evaluadas, 8 tuvieron ganglio centinela positivo (24,2%).

La detección de tumores más pequeños disminuye la probabilidad de metástasis en los ganglios axilares. Tanto el tamaño del tumor como el estado de los ganglios linfáticos son factores pronósticos significativos.<sup>12</sup>

## CONCLUSIONES

Realizar un diagnóstico precoz a partir de la detección de las asimetrías en desarrollo, dado que en su mayor frecuencia se asocian a Carcinomas Ductales Invasores y Lobulillares Invasores de tipo Luminal B, permite que la paciente se beneficie con un manejo oportuno y, en consecuencia, con un tratamiento menos radical.

Se consolida entonces la relevancia de detectar asimetrías en desarrollo y de realizar los informes mamográficos, pues, aunque es un hallazgo poco frecuente, representa un riesgo de malignidad.

Para el diagnóstico precoz del cáncer de mama, es de primordial importancia la comparación con estudios mamográficos previos, el complemento con incidencias adicionales y estudio ultrasónico y, de ser necesario, la realización de una biopsia, aun en ausencia de traducción ultrasónica de la asimetría en desarrollo detectada.

## REFERENCIAS

1. D'Orsi CJ, Sickles EA, Mendelson EB *et al.* Breast Imaging Reporting and Data System: ACR BI-RADS- Breast Imaging Atlas, 5th ed. Reston (Va): American College of Radiology, 2013.
2. The spectrum of Breast Asymmetries: Imagen features, Work-up, mamagment. *Radiologic Clinics* 2007; 45 (5): 765-771.
3. Leung JW, Sickles EA. Developing asymmetry identified on mammography: Correlation with imaging outcome and Pathologic Findings. *AJR Am J Roentgenol* 2007; 188 (3): 667-675.
4. Kopans D. Interpreting the mammogram. In: Kopans D (ed). Breast Imaging, 3rd ed. Philadelphia, 2007, 372-373.
5. Price ER Bonnie NJ, Sickles EA. The Developing Asymmetry: Revisiting a Perceptual and Diagnostic Challenge. *Radiology* 2015; 274 (3): 642-651.
6. Samardar P, Shaw de Paredes E, Grimes MM, Wilson JD. Focal asymmetric densities seen at mammography: us and pathologic correlation. *Radiographics* 2002; 22: 19-33.
7. Piccoli CW, Stephen A, Feig A, Palazzo JP. Developing Asymmetric Breast tissue. *Radiology* 1999; 211 (1): 111-117.
8. Youk JH, Kim EK, Ko KH, Kim MJ. Asymetric mammographic finding based on the fourth edition of BI-RADS: types, evaluation, and management. *Radiographics* 2009; 29 (1): 33.
9. Harvey JA, Nicholson BT and Cohen MA. Finding Early Invasive Breast Cancer: a practical approach. *Radiology* 2008; 248 (1).
10. Shetty MK, Watson AB. Sonographic evaluation of focal asymmetric density of the breast. *Ultrasound Q* 2002; 18: 115-121.
11. Voduc KD, Cheang MC, Tyldesley S, Gelmon K, Nielsen TO, Kennecke H. Breast cancer subtypes and the risk of local and regional relapse. *J Clin Oncol* 2010; 28 (10): 1684-91.
12. Tabar L, Duffy SW, Vitak B, Chen HH, Prevost TC. The Natural History of Breast Carcinoma. *Cancer* 1999; 86 (3): 449-462.

## DEBATE

**Dr. Coló:** Queda a consideración el trabajo de la doctora González.

**Dr. Bustos:** Te felicito, el trabajo es excelente. La doctora es una ex-alumna de nuestra acreditación en Imagenología y brilló desde el primer día. Es un trabajo muy prolijo, y lo que nos tiene que llamar la atención a nosotros como mastólogos es que muchas veces recibimos los estudios sin BI-RADS y los tenemos que cerrar nosotros. Entonces, estemos atentos a pedir los estudios anteriores, a tomarnos cinco minutos más y a comparar las mamografías, porque podemos llegar a encontrar este tipo de lesión y que ninguno de ustedes complementó con resonancia; no hizo falta porque la imagen ecográfica era muy contundente.

**Dr. Mysler:** Felicitaciones a la doctora. Yo sé que ese trabajo fue bastante difícil; el  $n$  que tiene se logra en pocos lugares –35.000 casos en un año–; por eso logra el  $n$  de asimetrías en desarrollo que tiene. No es fácil conseguir 50 pacientes. Es un trabajo para publicar internacionalmente, porque hay pocos registros de asimetrías en desarrollo en 50 pacientes seguidos de una manera tan prolija. Es interesante el tema de la cantidad de carcinomas lobulillares –10 es bastante, contra 17 ductales–. También es interesante tener en cuenta el que no haya ningún HER2 y que los Luminales B superan a los Luminales A. A los mastólogos, las asimetrías en desarrollo les deben llamar la atención siempre; y aunque la ecografía les dé negativa, como dijo la doctora, hay que punzarlas; y esas punciones son

con Mammotome, no hay ninguna otra opción; hay que biopsiarlas con guía mamográfica con Mammotome, ir a la asimetría, tomar la muestra, sacarla y dejar un clip.

**Dr. Coló:** A ver si yo no interpreté adecuadamente lo que usted dijo. Hay 5 pacientes con asimetrías en desarrollo a las cuales se les hizo la ecografía y no dio nada; se les hizo el Mammotome; y las 5 fueron carcinoma. Después, el otro grupo de pacientes que tenía expresión ecográfica dio fibrosis y otra cosa; entonces, ¿es mejor que tenga expresión ecográfica o es mejor que no la tenga?

**Dra. González:** La Core es mejor hacerla, es un estudio más sencillo.

**Dr. Coló:** Me refiero con respecto a la expresión mamográfica correlacionándola con la ecográfica. Cuando no tuvieron correlación ecográfica todos dieron carcinoma.

**Dra. González:** Pero teniendo en cuenta que son asimetrías en desarrollo que persistieron ante las incidencias adicionales. Porque las asimetrías en desarrollo que no tienen traducción ultrasónica y que no persisten, esas son las que no tienen importancia; es tejido superpuesto. Pero sí hay que tener en cuenta cuando aparece una asimetría en desarrollo si persiste ante la magnificación. Estos son los casos importantes, porque ya por el hecho que sea una asimetría en desarrollo nos tiene que preocupar, porque es una asimetría focal que aumentó, que se acentuó y que persiste ante la magnificación. Eso es lo que realmente justifica la biopsia.

**Dr. Coló:** El mensaje sería: no importa la ecografía; si persiste la imagen es para punción.

**Dra. González:** Sí, así es.

**Dr. Coló:** Muchas gracias, doctora.